


YAK vit¹

Un implante dental diferente




Simple. Rápido. Seguro

zvit
medical

www.zvitmedical.com



YAK vit¹



Un implante dental diferente

Creado por implantólogos expertos para:

- * Simplificar el acto quirúrgico
- * Minimizar la injuria en los tejidos
- * Disminuir el riesgo de infecciones
- * Evitar la pérdida de hueso
- * Evitar el contacto del medio interno óseo con el externo oral
- * Disminuir el stress de los pacientes

YAKVIT-1 es un implante rápido, requiere formación y experiencia. Es aconsejable el uso de sistemas de guiado para implantología.

* El Sistema **GALILEOS/SICAT Implant Database. Sistema Galaxis de Sirona.**

www.sicat.com incluye YAKVIT-1 en su base de datos.


* Se recomienda el **Sistema de Navegación Quirúrgica X-GUIDE**, de X-NAV Technologies. Sistema de navegación por geolocalización, para asistir mediante un proceso digital, en la navegación de las intervenciones quirúrgicas de implantología dental y colocar implantes dentales que cumplen los requisitos reglamentarios de forma guiada, sin usar férulas quirúrgicas. (Solicitar información en info@zvitmedical.com).

Ventajas:

- * YAKVIT-1 es un implante dental roscado endoóseo, de una sola pieza con el pilar incluido fabricado con titanio biocompatible comercialmente puro grado 4, sin recubrimiento.
- * Implante autofresante y autorroscante. **Capaz de fresar hueso.**
- * Gran penetrabilidad y acción suave sobre el hueso.
- * Diseñado para reducir (incluso eliminar) las fresas previas.
- * Se introducen a baja velocidad con un torque de 32 Nw.
- * Permite cambios de profundidad y dirección, incluso cuando se utilizan las llaves manuales.
- * Mínimo trauma óseo. Muy poca pérdida de hueso al colocarlo. El hueso es separado y comprimido, no se elimina.
- * Mínima contaminación del lecho óseo. El medio interno óseo no tiene contacto con el externo oral.
- * Estabilidad primaria proporcionada por la zona autorroscante.
- * Superficie lisa de la zona de la encía, para favorecer las uniones hemidesmosomas y evitar perimplantitis.
- * Próximamente disponibles la series de conexión interna y externa.

Simple. Rápido. Seguro


Certificado



EC Certificate Full Quality Assurance System: ES17/21654. SGS United Kingdom Ltd, Notified Body 0120. Certificate ES17/21232. **ISO 13485:2003**

Partes

YAKVIT-1. Monobloque con pilar incorporado



Seis partes que hacen de YAKVIT-1 un implante único

PILAR: Para posicionado y apriete del implante y para el anclaje de la prótesis mediante cementación.

ZONA DE ENCÍA: Permite una correcta adherencia de la encía al titanio pulido. Superficie lisa no tratada.

ESPIRAS DE CORTICAL: 2 mm de espiras muy poco agresivas. Zona progresivamente cónica. Enrasa con la cortical ósea. Superficie lisa no tratada, no porosa. Contribuye a la estabilidad primaria y a evitar perimplantitis.

ESPIRAS HORIZONTALES: Espiras finas no agresivas con función autorroscante. Zona progresivamente cónica. Presenta hendiduras para eliminar hueso en los primeros momentos de la colocación. Superficie tratada. Consigue buena estabilidad primaria.

ESPIRAS INCLINADAS: Espiras helicoidales. Acción fresante. Superficie lisa no tratada.

ZONA APICAL: Permite una suave introducción del implante, cambios de dirección y cambios profundidad. Superficie lisa no tratada. Acción autoperforante.

Necesita



Mínimo fresado

Mínima instrumentación

3 Pasos para su colocación:

- 1.- Bisturí circular
- 2.- Fresa redonda
- 3.- Colocación del implante

Consigue



Mínimo calentamiento del hueso

Mínima pérdida ósea

Mínimo tiempo de colocación

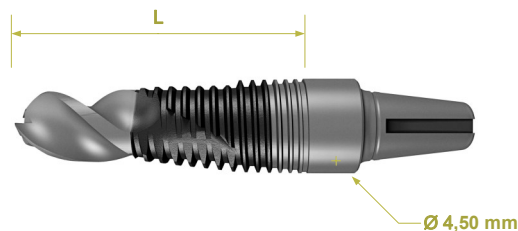
Máxima seguridad

Máxima estabilidad

Máxima penetrabilidad

Máxima comodidad

| Referencia | L | Ø |
|---------------|-------|---------|
| YAKVIT-1_3508 | 8 mm | 3,50 mm |
| YAKVIT-1_3510 | 10 mm | 3,50 mm |
| YAKVIT-1_3512 | 12 mm | 3,50 mm |
| YAKVIT-1_3514 | 14 mm | 3,50 mm |
| YAKVIT-1_4508 | 8 mm | 4,50 mm |
| YAKVIT-1_4510 | 10 mm | 4,50 mm |
| YAKVIT-1_4512 | 12 mm | 4,50 mm |
| YAKVIT-1_4514 | 14 mm | 4,50 mm |



Caja quirúrgica

- * Insertor iKQ3 del sistema Q-IMPLANT de TRINON TITANIUM.
 - * Llave de inserción manual IWQS e IWQL del sistema Q-IMPLANT de TRINON TITANIUM.
 - * Punzón quirúrgico de Ø 3,0 mm. (*)
 - * Fresas redondas de Ø 3,0 mm; 4,0 mm (*)
 - * Fresa piloto de Ø 1,7 mm (*)
 - * Fresa de Ø 2,4 mm (*)
 - * Fresa de Ø 3,5 mm. (*)
 - * Avellanador (*)
- (*) Puede utilizarse cualquiera de las disponibles en el mercado.

Las rehabilitaciones prostodóncicas que pueden utilizarse con el implante YAKVIT-1 son: coronas individuales, puentes y prótesis completas que se unen mediante cementado a los implantes YAKVIT-1.

Inserción del implante:

Se recomienda utilizar los implantes YAKVIT-1 cuando se dispone de suficiente espacio oclusal y se considera que el implante puede quedar en la posición correcta para soportar las prótesis cementadas. En caso contrario, utilizar implantes con pilar atornillado. La disposición de las diversas superficies de rosca del implante YAKVIT-1, permite insertar el implante con rapidez.

Dirección y profundidad del implante: El diseño de los implantes YAKVIT-1 permite, durante el proceso de inserción:

- * Cambios de dirección para posicionar correctamente el pilar sobre el que irá la prótesis.
- * Versatilidad respecto a la profundidad de colocación.

Gracias a la especial disposición de las espiras cortantes, el implante puede introducirse más allá de lo que determina el fresado de la osteotomía, para dejar la altura oclusal correcta del pilar desde el primer momento. El implante debe ser introducido en el hueso hasta enrasar la última espira fina de cortical con la parte más cresta de la cortical del hueso. Sin embargo, si los condicionantes clínicos lo exigen, es posible dejarlo 1mm más introducido, o 1mm menos.

Grado de apretamiento: Con el insertor mecánico iKQ3 de Trinon, no se recomienda pares de apriete superiores a 40Nw. Si se finaliza con llave manual, se pueden usar pares de apriete más altos, de acuerdo con la experiencia del clínico.

El clínico debe ser consciente y prestar la atención que requiere la colocación de este implante. Recomendamos que los clínicos reciban formación especializada antes de utilizar el implante YAKVIT-1. Para solicitar información acerca de cursos contactar a través de info@zvitmedical.com

Publicaciones:

[1]N. Lopes, D. M. Oliveira, A. Vajjel, I. Pita, T. Bezerra, y R. J. de Holanda Vasconcellos, «A New Approach for Reconstruction of a Severely Atrophic Mandible», *J. Oral Maxillofac. Surg.*, vol. 67, n.º 11, pp. 2455-2459, nov. 2009. [2]P. Maló, M. De Araújo Nobre, y B. Rangert, «Short Implants Placed One-Stage in Maxilla and Mandibles: A Retrospective Clinical Study with 1 to 9 Years of Follow-Up», *Clin. Implant Dent. Relat. Res.*, vol. 9, n.º 1, pp. 15-21, 2007. [3]D. De Santis, A. Cucchi, G. Rigoni, y C. Longhi, «Short Implants with Oxidized Surface in Posterior Areas of Atrophic Jaws: 3- to 5-Year Results of a Multicenter Study», *Clin. Implant Dent. Relat. Res.*, p. n/a-n/a, 2013. [4]Piermatti, J. Nikas, y S. Winkler, «The Use of Root Form Implants in Overdenture Treatment for the Atrophic Mandible: A Clinical Report», *J. Oral Implantol.*, vol. 37, n.º 6, pp. 723-726, dic. 2011. [5]J. S. Sherry, T. J. Balshi, L. O. Sims, y S. F. Balshi, «Treatment of a severely atrophic maxilla using an immediately loaded, implant-supported fixed prosthesis without the use of bone grafts: A clinical report», *J. Prosthet. Dent.*, vol. 103, n.º 3, pp. 133-138, mar. 2010. [6]D. S. W. Ho, S. C. H. Yeung, K. Y. Zee, B. Curtis, P. Hell, y V. Tumulari, «Clinical and radiographic evaluation of NobelActive™ dental implants», *Clin. Oral Implants Res.*, vol. 24, n.º 3, pp. 297-304, 2013. [7]M. P. Cristalli, R. Marini, G. La Monaca, C. Sepe, F. Tonali, y S. Annibaldi, «Immediate loading of post-extractive single-tooth implants: a 1-year prospective study», *Clin. Oral Implants Res.*, p. n/a-n/a, 2014. [8]T. Irianakis y C. Wiebe, «Initial Torque Stability of a New Bone Condensing Dental Implant. A Cohort Study of 140 Consecutively Placed Implants», *J. Oral Implantol.*, vol. 35, n.º 6, pp. 277-282, dic. 2009. [9]A. M. Kiehlbassa, R. M. Fuentes, M. Goldstein, C. Arnhart, A. Barlattani, J. Jackowski, M. Knopf, M. Lorenzoni, C. Maiorano, R. Mericske-Stern, E. Rompen, y M. Sanz, «Randomized controlled trial comparing a variable-thread novel tapered and a standard tapered implant: Interim one-year results», *J. Prosthet. Dent.*, vol. 101, n.º 5, pp. 293-305, may 2009. [10]J. Cosyn, H. De Bruyn, y R. Cleymaet, «Soft Tissue Preservation and Pink Aesthetics around Single Immediate Implant Restorations: A 1-Year Prospective Study», *Clin. Implant Dent. Relat. Res.*, vol. 15, n.º 6, pp. 847-857, 2013. [11]C. A. Babbush, G. T. Kutsko, y J. Brokloff, «The All-on-Four Immediate Function Treatment Concept With NobelActive Implants: A Retrospective Study», *J. Oral Implantol.*, vol. 37, n.º 4, pp. 431-445, ago. 2011. [12]A. Pazzi y M. Tallarico, «Three-year post loading results of a split-mouth clinical trial comparing marginal bone loss around two different implant designs», 2014. [13]J. M. N. R. de Mondelo, R. M. P. Encinas, J. M. N. Nieto, C. L. Martín, y C. N. Nieto, «Immediate Post-Extraction Implants with Aesthetic Restorations». [14]O. I. Shihab, «Sinus floor elevation procedure with immediate implant placement using artificial bone substitutes: a prospective clinical study». [15]F. Schwarz, N. Sahn, K. Bieling, y J. Becker, «Surgical regenerative treatment of peri-implantitis lesions using a nanocrystalline hydroxyapatite or a natural bone mineral in combination with a collagen membrane: a four-year clinical follow-up report», *J. Clin. Periodontol.*, vol. 36, n.º 9, pp. 807-814, 2009. [16]A. Sethi, S. Harding, y P. Sochor, «Initial results of the Osteo Ti implant system in general dental practice», *Eur. J. Prosthodont. Restor. Dent.*, vol. 4, n.º 1, pp. 21-28, mar. 1996. [17]J. P. Beक्टर, S. Isaksson, y C. Billström, «A prospective multicenter study using two different surgical approaches in the mandible with turned Brånemark implants: conventional loading using fixed prostheses», *Clin. Implant Dent. Relat. Res.*, vol. 9, n.º 4, pp. 179-185, dic. 2007. [18]M. Chiapasco, S. Abati, E. Romeo, y G. Vogel, «Implant-retained mandibular overdentures with Brånemark System MKII implants: a prospective comparative study between delayed and immediate loading», *Int. J. Oral Maxillofac. Implants*, vol. 16, n.º 4, pp. 537-546, ago. 2001. [19]M. Olsson, B. Friberg, H. Nilson, y C. Kulte, «MKII-a modified self-tapping Brånemark implant: 3-year results of a controlled prospective pilot study», *Int. J. Oral Maxillofac. Implants*, vol. 10, n.º 1, pp. 15-21, feb. 1995. [20]E. M. Pinholt, «Brånemark and ITI dental implants in the human bone-fused maxilla: a comparative evaluation», *Clin. Oral Implants Res.*, vol. 14, n.º 5, pp. 584-592, 2003. [21]A. Rocci, M. Martignoni, y J. Gottlow, «Immediate Loading of Brånemark System™ TiUnit™ and Machined-Surface Implants in the Posterior Mandible: A Randomized Open-Ended Clinical Trial», *Clin. Implant Dent. Relat. Res.*, vol. 5, pp. 57-63, 2003. [22]B. Friberg, H. Nilson, M. Olsson, y C. Palmquist, «MK II: the self-tapping Brånemark implant: 5-year results of a prospective 3-center study», *Clin. Oral Implants Res.*, vol. 8, n.º 4, pp. 279-285, 1997. [23]G. Bianco, R. Di Raimondo, G. Luongo, C. Paoleschi, P. Piccoli, y B. Rangert, «Osseointegrated Implant for Single-Tooth Replacement: A Retrospective Multicenter Study on Routine Use in Private Practice», *Clin. Implant Dent. Relat. Res.*, vol. 2, n.º 3, pp. 152-158, 2000.